

# Chirurgie des sinus


## – flaps sinusaux –

## volets osseux fronto-nasal




**Philippe HEILÈS**

**SCP des Drs BENOIT & HEILÈS**  
**Clinique équine des Bréviaires (78)**



## Indications majeures

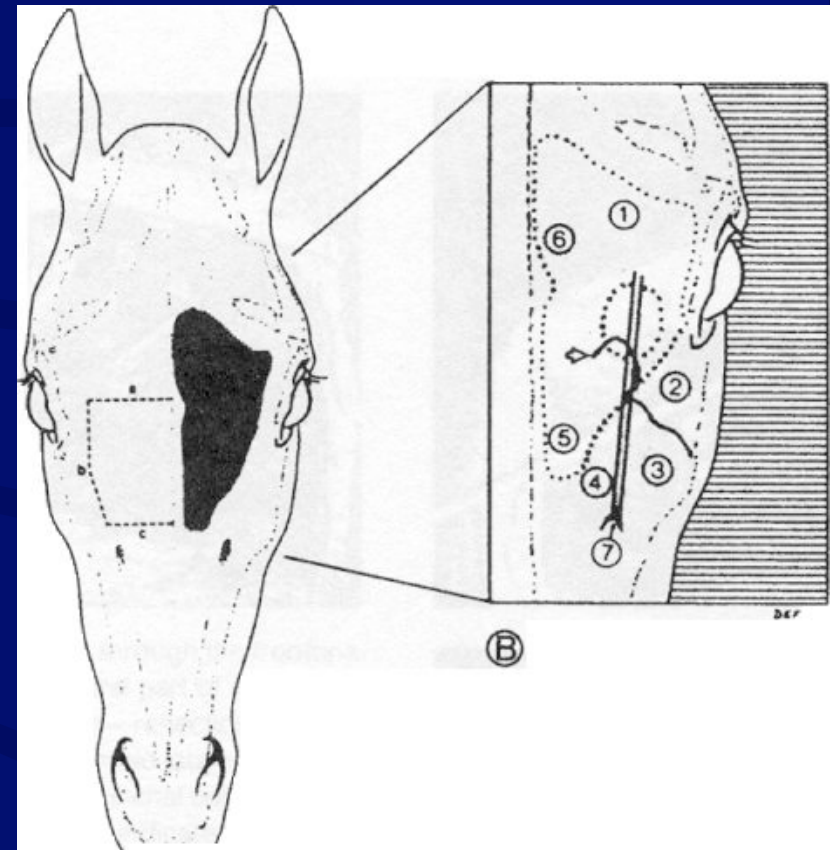
- Sinusites chroniques
- Kystes para-nasaux
- Hématome progressif de l'ethmoïde
- Tumeurs
- Abscès dentaire des molaires maxillaires



# Rappels anatomiques

◇ Permet un accès:

- au sinus frontal <sup>1</sup>
- au compartiment caudal du sinus maxillaire <sup>2</sup>
- parfois au compartiment rostral du sinus maxillaire <sup>3</sup>
- au sinus conchal ventral <sup>4</sup> et dorsal <sup>5</sup>
- au sinus sphéno-palatin <sup>6</sup>
- au foramen infra-orbitaire <sup>7</sup>
- à l'éthmoïde




d'après FREEMAN (vet surg 1990)

**A :**

a: ligne caudale <7,5cm ; b: ligne latérale <15cm ; c: ligne rostrale <4cm

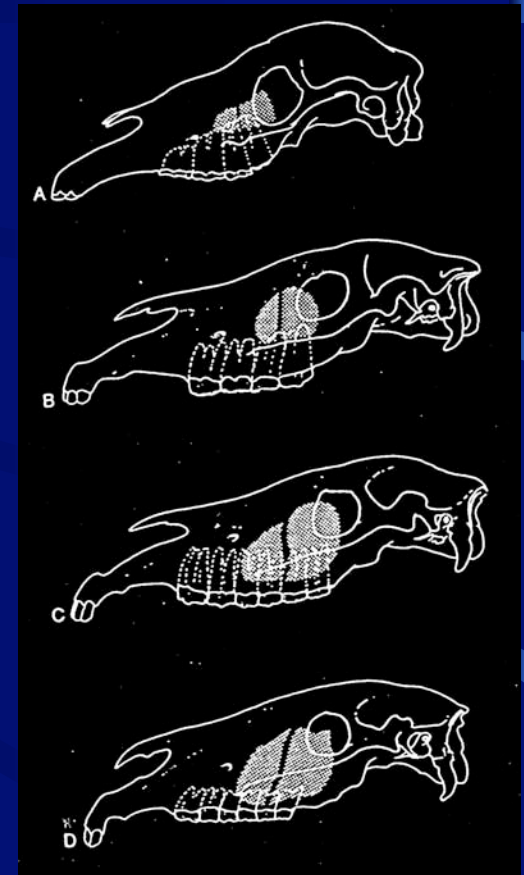
d : foramen supraorbitaire

**B :** 1: sinus frontal ; 2: sinus maxillaire caudale ; 3: sinus maxillaire rostral ; 4: sinus conchal ventral ; 5: sinus conchal dorsal ; 6: sinus sphéno-palatin ; 7: foramen infraorbitaire




# Variation des rapports avec l'âge

- À prendre en compte pour poser l'indication de réalisation d'un flap osseux fronto-sinusal



Projection des sinus maxillaires à différents âges d'après DYCE K.M.

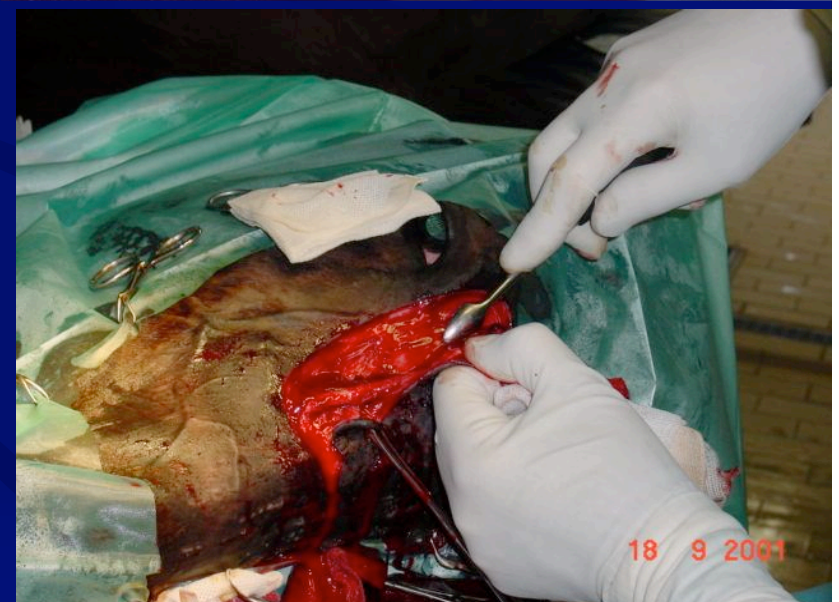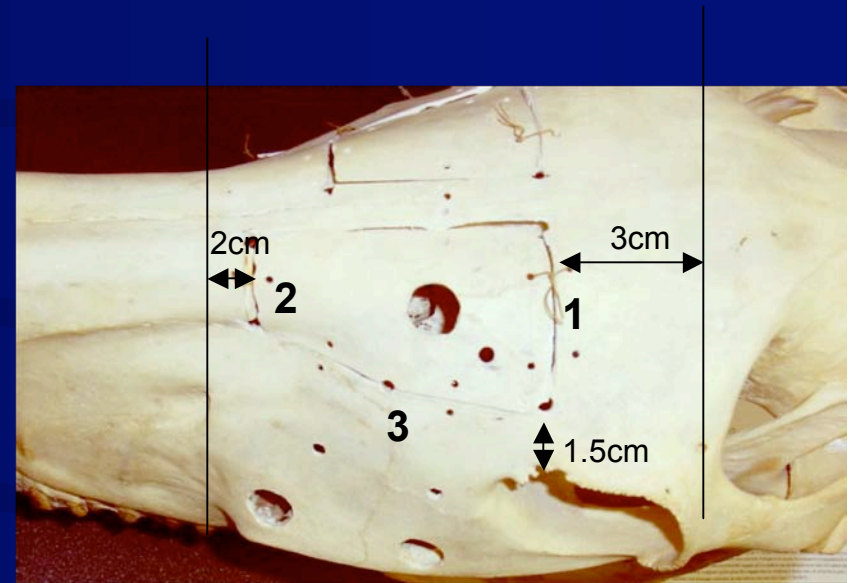


# Technique chirurgicale


Incision rectangulaire à 3 côtés:

- 1- ligne caudale en région frontale < 7.5cm  
2 à 3 cm rostral à la ligne perpendiculaire au grand axe de la tête passant par le foramen supra-orbitaire
- 2- ligne rostrale en région nasale < 4cm  
à 3 cm caudal à la ligne perpendiculaire au grand axe de la tête passant par le foramen infra-orbitaire
- 3- ligne latérale peut atteindre 15 cm  
// au grand axe de la tête puis oblique rostralement en direction du septum débute en région caudale 1.5cm médialement au bord médial de l'orbite

Ne pas se rapprocher à moins de 2.5 cm de l'angle interne de l'œil (canthus médial)

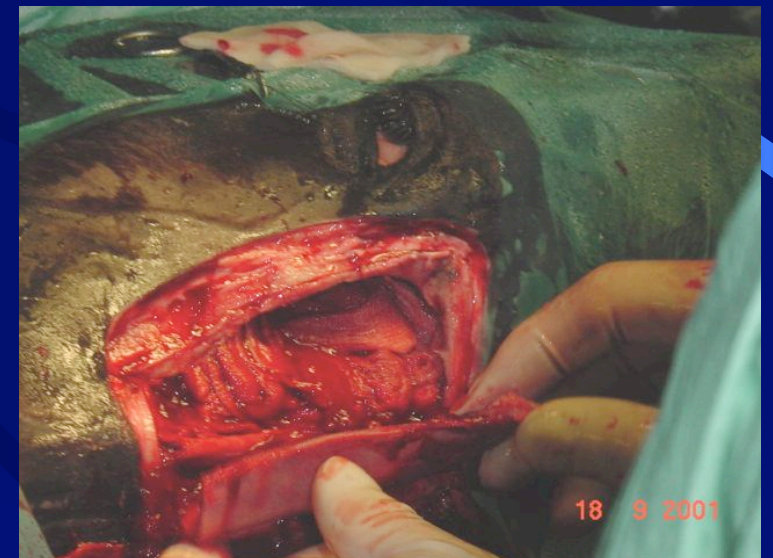
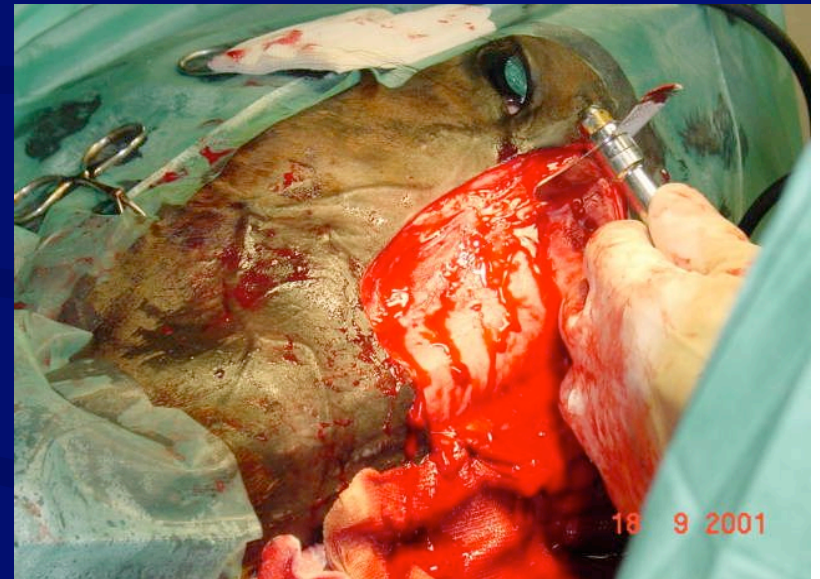







# Technique chirurgicale (suite)

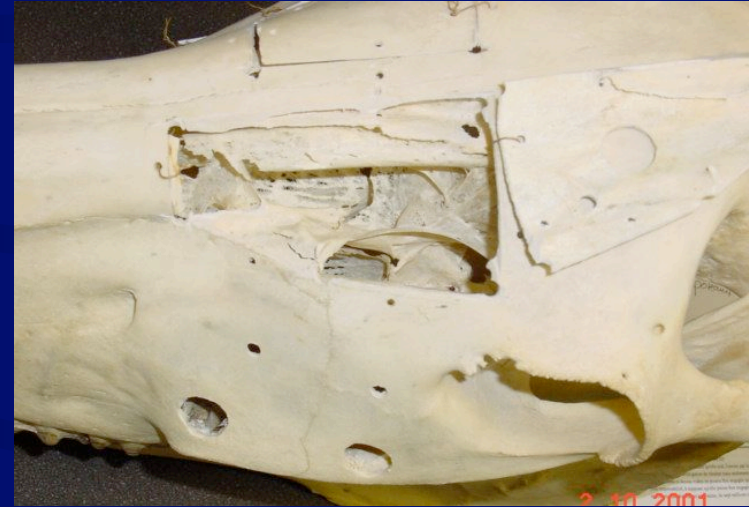- Incision cutanée périoste compris
- Dépérioster, rabattre la peau et le périoste
- Percer les trous de repérage aux différents angles
- Les rejoindre à la scie oscillante en attaquant l'os à 45°
- Un ostéotome est utilisé en faisant bras de levier et pour effondrer les attaches osseuses entre le volet et les sinus
- Le volet est fracturé pour réaliser une charnière para-sagittale à 5mm le long du septum épais - protection du flap et du volet cutané par imbibition permanente pendant toute la procédure





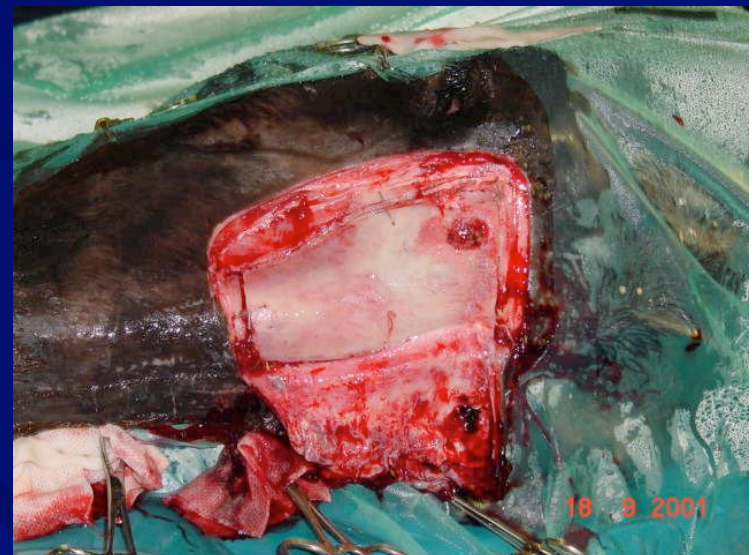# Technique chirurgicale (fin)


- Pour la fermeture du volet osseux: 3 à 6 paires de petits trous de 2mm en vis à vis sont réalisés pour réalisation de cerclage au fil d'acier
- L'obliquité à 45° dans l'épaisseur de l'os évite l'enfoncement du volet
- Suture du volet de peau en 2 plans: un surjet sous-cutané de rapprochement puis points cutanés ou agrafes



En fonction de la chirurgie réalisée

- un trou de trépanation au milieu du flap peut permettre des lavages ou des changements de mèches
- pour le drainage une contre ouverture déclive dans la portion la plus rostrale du sinus maxillaire est souvent réalisée






# Gestion post-opératoire - complications -

- Gestion post-opératoire:
  - Dépend de l'acte chirurgical qui à nécessité la réalisation du flap
  - En général soins locaux avec ou sans irrigations des sinus
  - Antibiothérapie générale
  - Retrait de mèche
  - Éviter les traumatismes directs
  - Cicatrisation en 1 mois environ
- Complications:
  - Hémorragie (si chirurgie à risque prévoir prélèvement de sang 15 jours avant pour auto-transfusion)
  - Infection de plaie
  - Séquestre osseux – fistule
  - Traumatisme par défaut de technique (canal infra-orbitaire)





# Bibliographie sommaire

- FREEMANN *vet. Surg.* 1990, 19, 2, 122-130
- FESSLER *atlas of equine surgery* p49-52
- AUER *Equine surgery* textbook Ed SAUNDERS
- BARONE *Anatomie comparée des mammifères domestiques* Ed VIGOT
- *Fiche technique* - SCP Desbrosse, Perrin, Launois